

اثر عصاره *Panax ginseng* بر تغییرات هیستومورفومتریک ناحیه کمری-خاجی نخاع در جنین‌های ۱۸ روزه موش صحرایی مادران دیابتی

- اعظم کرمی*: گروه علوم تشریح، دانشکده دامپزشکی، دانشگاه شیراز و گروه زیست‌شناسی، دانشگاه پیام نور، تهران، صندوق پستی ۳۶۹۷-۱۹۳۹۵
- ذبیح‌الله خاکسار: گروه علوم تشریح، دانشکده دامپزشکی، دانشگاه شیراز

تاریخ دریافت: آبان ۱۳۹۵ تاریخ پذیرش: بهمن ۱۳۹۵

چکیده

دیابت در طول دوران بارداری، باعث القای اختلالات تکاملی در بخش‌های مختلف سیستم عصبی مرکزی از جمله نخاع می‌گردد. هدف از این پژوهش مطالعه تغییرات هیستومورفومتریک حاصل از عصاره *Panax ginseng* بر ناحیه کمری-خاجی نخاع در جنین‌های ۱۸ روزه موش‌های صحرایی مادران دیابتی بود. تعداد ۱۶ موش صحرایی به چهار گروه مساوی شامل شاهد غیر دیابتی، غیر دیابتی دریافت‌کننده عصاره، شاهد دیابتی و دیابتی دریافت‌کننده عصاره تقسیم گردید. دیابت در موش‌های گروه‌های دیابتی توسط داروی استرپتوزوتوسین القا گردید و هر چهار گروه با جفت‌گیری طبیعی باردار شدند. گروه‌های دریافت‌کننده عصاره در طول بارداری روزانه به میزان ۴۰۰ میلی‌گرم بر کیلوگرم وزن بدن عصاره جینسنگ قرمز را به‌صورت خوراکی دریافت کردند. در روز هجدهم بارداری موش‌های مادر از هر چهار گروه مورد مطالعه، بی‌هوش و جنین‌های آن‌ها خارج گردید. جهت انجام مطالعه هیستومورفومتریک ناحیه کمری-خاجی نخاع به‌همراه ستون مهره‌ها از سایر بخش‌های جنین جدا گردید و پس از به‌کارگیری روش‌های بافت‌شناسی، برخی فاکتورهای بافتی آن اندازه‌گیری گردید. در پایان اطلاعات به‌دست آمده با استفاده از نرم‌افزار SPSS و آزمون‌های آماری آنالیز واریانس یک‌طرفه و تست دانکن مورد بررسی و تحلیل قرار گرفت ($P \leq 0/05$). کاهش معنی‌داری در قطر عرضی نخاع و تعداد سلول‌های ماده خاکستری و سفید نخاع و افزایش معنی‌داری در قطر عمودی کانال مرکزی نخاع در گروه شاهد دیابتی نسبت به گروه‌های غیر دیابتی در جنین‌های ۱۸ روزه مشاهده گردید ($P \leq 0/05$). عصاره *Panax ginseng* از طریق افزایش تولید هورمون انسولین، قادر به کنترل هیپرگلیسمی در مادران دیابتی باردار و کاهش اختلالات حاصل از دیابت بر ناحیه کمری-خاجی نخاع در جنین‌های آن‌ها می‌شود.

کلمات کلیدی: دیابت شیرین، دیابت بارداری، نخاع، عصاره *Panax ginseng*، استرپتوزوتوسین



مقدمه

دیابت شیرین^۱، یک بیماری متابولیت پیش‌رونده مزمن است که با افزایش قند خون تشخیص داده می‌شود (Luis-Rodriguez و همکاران، ۲۰۱۲؛ Balakumar و همکاران، ۲۰۰۹). افزایش قند خون به دلیل عدم جذب سلولی قند خون در اثر کاهش ترشح انسولین (دیابت نوع ۱) و یا مقاومت سلول‌های بدن در برابر انسولین (دیابت نوع ۲) ایجاد می‌شود (Luis-Rodriguez و همکاران، ۲۰۱۲؛ Balakumar و همکاران، ۲۰۰۹؛ Nakamura و همکاران، ۲۰۰۶). دیابت سبب بروز عوارض جانبی بسیار زیادی از جمله retinopathy، nephropathy، neuropathy و atherosclerosis می‌گردد. دستگاه عصبی یکی از مهم‌ترین دستگاه‌هایی است که در اثر دیابت آسیب می‌بیند (Jones، ۲۰۰۱)، به طوری که آسیب به اعصاب دستگاه گوارش و ناحیه تولید مثلی و نیز درگیری اعصاب حسی گزارش شده است (Harrison و همکاران، ۲۰۰۰).

جنین در دوران بارداری تحت تأثیر تغییرات هورمونی و متابولیکی بدن مادر قرار دارد و این تغییرات می‌تواند اثرات قابل ملاحظه‌ای بر رشد و نمو ارگان‌های مختلف بدن جنین ایجاد کند (Nakamura و همکاران، ۲۰۰۶). مطالعات نشان داده است که دیابت مادری اثرات ناهنجاری‌زای شدیدی بر روی دستگاه‌های ادراری، عصبی و قلبی عروقی جنین دارد (Chung و Myriantopoulos، ۱۹۷۵). میزان ناهنجاری‌های شدید در نوزادان مادران باردار دیابتی ۲ تا ۴ برابر این میزان در مادران غیر دیابتی است (Drazancic، ۱۹۹۳). اگرچه دیابت بارداری در انسان در هفته ۲۴ بارداری رخ می‌دهد اما مواردی از تشکیل غیرطبیعی مغز، نخاع و ستون مهره‌ها در نوزادان مادران دیابتی دیده شده است (Aberg و همکاران، ۲۰۰۲). دیابت مادری با ایجاد هیپرگلیسمی و هیپرانسولینسم در جنین سبب توقف تولید نوروپیتید Y که از میانجی‌های عصبی مهم در مغز است، می‌گردد (Singh و همکاران، ۱۹۹۷). مطالعات نشان داده است که دیابت مادری می‌تواند باعث بروز تغییراتی در بخش‌های مختلف سیستم اعصاب مرکزی از جمله ناحیه کمری-خاجی نخاع در جنین‌ها و نوزادان موش صحرایی گردد و ابعاد نخاع و تعداد نورون‌ها را در این ناحیه تحت تأثیر قرار دهد (Khaksar و همکاران، ۲۰۱۲، ۲۰۱۱؛ Hematian و همکاران، ۲۰۱۰؛ Khaksar و همکاران، ۲۰۱۰). با وجود پیشرفت فراوان در کنترل عوارض دیابت در زنان باردار ریسک تولد نوزادان ناهنجار در آن‌ها همچنان به‌طور معنی‌داری بیش از جمعیت سالم است (Mills

و همکاران، ۱۹۹۸؛ Lea و همکاران، ۱۹۹۶). براساس فرضیه‌های موجود ارتباط مثبتی بین کنترل ضعیف دیابت در اوایل بارداری و آنومالی‌های مهم مادرزادی وجود دارد. برخی از این آنومالی‌ها عبارتند از: hyperthrophic cardiomyopathy، meningocele، anencephaly؛ حالات غیرطبیعی در مغز، نخاع، مهره‌ها و مجاری ادراری (Aberg و همکاران، ۲۰۰۲؛ Martinez، ۱۹۹۸).

امروزه به دلیل اثرات جانبی زیان‌بار ناشی از مصرف انسولین و داروهای خوراکی کاهنده قند خون، بیماران دیابتی تمایل زیادی به مصرف ترکیبات و داروهای گیاهی دارند (Inbavalli و Sreelatha، ۲۰۱۲). به‌عنوان مثال عوارضی مانند کهیر، هیپوگلیسمی، هیپرگلیسمی، پدیده ریباند یا سوموگی^۲، لیپوآتروفی، خارش، تورم، قرمزی، گرمی در محل تزریق و آنافیلاکسی از عوارض انسولین می‌باشد و عوارضی نظیر سردرد، سرگیجه، اسهال، تهوع، استفراغ، درد شکمی، هیپوگلیسمی و عفونت دستگاه تنفس فوقانی به دنبال مصرف متفورمین ذکر شده است (Roger، ۲۰۰۵). از سوی دیگر استفاده مستمر از داروهای ضد دیابتی خوراکی، به دلیل تخریب عملکرد سلول‌های بتای پانکراس، نمی‌تواند پاسخگوی کاهش قند خون در درازمدت باشد (Skyler، ۲۰۰۴؛ Charpentier، ۲۰۰۲). گیاهان دارویی منابع غنی از آنتی‌اکسیدان‌های طبیعی هستند که در طب سنتی برای کنترل و درمان بسیاری از بیماری‌ها از جمله دیابت به کار می‌روند. اثرات کاهندگی قند خون در بسیاری از گیاهان دارویی در نمونه‌های حیوانی و آزمایش‌های بالینی بررسی و تأیید شده است (Omar و همکاران، ۲۰۱۰).

در این تحقیق از ریشه گیاه *Panax ginseng* از خانواده Araliaceae استفاده شده است. جینسنگ یک گیاه دارویی شناخته شده در طب سنتی شرقی است و غالباً به‌عنوان سلطان گیاهان دارویی توصیف می‌شود. در دهه‌های اخیر در ایالات متحده، ریشه جینسنگ به‌عنوان یک مکمل غذایی مورد توجه قرار گرفته است. در طب شرقی، جینسنگ معمولاً در درمان دیابت مورد استفاده قرار می‌گیرد (Xie و همکاران، ۲۰۰۵). خاصیت دارویی گیاه جینسنگ مربوط به ریشه آن است. ریشه این گیاه دارای ترکیبات فعال مانند ساپونین‌های تری‌ترپنی، روغن‌های ضروری، پلی‌استیلن، پلی‌ساکارید، پپتیدوگلیکان، ترکیبات نتریونی، اسیدهای چرب، کربوئیدرات‌ها و ترکیبات فنولی می‌باشد (Kumar، ۱۹۹۳). مهم‌ترین جزء فعال این گیاه، جینسنوزاید^۳ (ساپونین‌ها) هستند که فعالیت‌های فارماکولوژیکی متعدد از جمله خاصیت کاهندگی قند خون و ضد دیابتی را دارند (Attele و همکاران،

^۲ Gensenosides^۱ Diabetes mellitus^۲ Rebound phenomenon or Somogyi

نگهداری و این مخلوط روزانه به هم زده می‌شد. پس از گذشت پنج روز محلول حاصل از کاغذ صافی عبور داده شد و درون آن ۳۷ درجه سانتی‌گراد خشک گردید (Raya و همکاران، ۲۰۱۳). پودر خشک شده عصاره جینسنگ قرمز، روزانه به میزان مصرف مورد نیاز، در آب حل و توسط لوله دهانی مخصوص (نیدل گاواژ) به حیوانات خوراند شد.

گروه‌های مورد مطالعه: پس از ۱۰ روز موش‌های ماده به صورت تصادفی به چهار گروه تقسیم شدند: گروه اول که دیابتی نشدند و در طول بارداری روزانه معادل حجم گروه‌های دوم و چهارم آب مقطر را به صورت خوراکی دریافت کردند (گروه شاهد غیر دیابتی). گروه دوم که دیابتی نشدند و در طول بارداری روزانه به میزان ۴۰۰ میلی‌گرم بر کیلوگرم وزن بدن عصاره جینسنگ قرمز را به صورت خوراکی دریافت کردند (گروه غیر دیابتی دریافت کننده عصاره) (Raya و همکاران، ۲۰۱۳). گروه سوم که دیابتی شدند و در طول بارداری روزانه معادل حجم گروه‌های دوم و چهارم آب مقطر را به صورت خوراکی دریافت کردند (گروه شاهد دیابتی). گروه چهارم که دیابتی شدند و در طول بارداری روزانه به میزان ۴۰۰ میلی‌گرم بر کیلوگرم وزن بدن عصاره جینسنگ قرمز را به صورت خوراکی دریافت کردند (گروه دیابتی دریافت کننده عصاره) (Raya و همکاران، ۲۰۱۳).

ایجاد دیابت القایی در موش‌های صحرایی: برای دیابتی کردن موش‌ها از داروی Streptozotocin استفاده شد. این دارو با دوز ۵۰ میلی‌گرم بر کیلوگرم وزن بدن و به صورت داخل صفاقی به موش‌های گروه سوم و چهارم تزریق شد (Meki و Anwar، ۲۰۰۴؛ Wyngaarden و Smith، ۱۹۸۲). استرپتوزوتوسین یک داروی ضدسرطان است که سلول‌های بتای پانکراس را تخریب می‌کند (Meki و Anwar، ۲۰۰۴). آزمایش قند خون قبل از تزریق، یک روز و ۱۰ روز بعد از تزریق برای تأیید دیابت انجام شد. مبنای دیابتی شدن، قند خون بالاتر از ۲۵۰ میلی‌گرم/دسی‌لیتر در نظر گرفته شد (Khaksar و Jafari، ۲۰۱۲).

انجام آزمایش: پس از تثبیت دیابت (افزایش قند خون و افزایش حجم ادرار)، موش‌ها برای ایجاد باروری در مرحله استروس سیکل جنسی (با توجه به گسترش واژن)، در کنار موش نر قرار داده شد. تأیید جفت‌گیری با روش مشاهده پلاک‌های واژینال انجام می‌گرفت. در طول دوره بارداری چهار گروه مورد آزمایش قرار گرفتند. با توجه به این که تشکیل سیستم عصبی در موش صحرایی بعد از روز ۹ جنینی شروع خواهد شد، بنابراین در روز هجدهم بارداری موش‌های مادر از هر چهار گروه مورد مطالعه، بی‌هوش و جنین‌های آن‌ها خارج گردید تا مراحل روند تشکیل و تکامل سیستم عصبی مرکزی آن‌ها مورد بررسی هیستومورفومتریک قرار گیرد. در هر گروه حداقل ۵ جنین بررسی شد.

تاکنون مطالعات بی‌شماری در ارتباط با اثر ضد دیابتی و کاهندگی قند خون این گیاه انجام شده است (Park و همکاران، ۲۰۱۴؛ Shishtar و Jovanovski، ۲۰۱۴؛ Arafa؛ ۲۰۱۳؛ Hong و همکاران، ۲۰۱۳؛ Raya و همکاران، ۲۰۱۳؛ Lee و Yun، ۲۰۱۱؛ Sawiress، ۲۰۱۱). نتایج مطالعه Liu و همکاران (۲۰۰۵) نشان داد که تجویز خوراکی ریشه جینسنگ به مدت چهار هفته باعث کاهش میزان گلوکز خون در موش صحرایی می‌گردد. جینسنگ و جینسنوزاید‌های استخراج شده از ریشه این گیاه، علاوه بر کنترل دیابت، اثرات گسترده‌ای بر عملکرد سیستم عصبی مرکزی دارد. این اثرات شامل افزایش بقای نرونها، رشد و گسترش زوائد نورونی و جلوگیری از مرگ نرونها در برابر عوامل آسیب‌رسان مختلف می‌باشد (Radad و همکاران، ۲۰۰۴). دیابت بارداری پیامدهای متعدد و خطرناکی در سیستم اعصاب مرکزی جنین به همراه دارد (Khaksar و همکاران، ۲۰۱۲، ۲۰۱۱؛ Hematian و همکاران، ۲۰۱۰؛ Khaksar و همکاران، ۲۰۱۰). نظر به خاصیت هیپوگلیسمیک ریشه گیاه جینسنگ و این که در ایران تاکنون مطالعه‌ای در ارتباط با تأثیر این گیاه در کاهش قند خون مادران باردار دیابتی انجام نشده است، بنابراین هدف از این پژوهش مطالعه تغییرات هیستومورفومتریک حاصل از تجویز عصاره الکلی ریشه گیاه *Panax ginseng* بر ناحیه کمری-خاجی نخاع در جنین‌های ۱۸ روزه موش‌های صحرایی دیابتی بود.

مواد و روش‌ها

حیوانات آزمایشگاهی: تعداد ۱۶ موش صحرایی سفید ماده بالغ از نژاد *Sprague dawley* با وزن ۲۵۰-۳۰۰ گرم و ۸ سر موش صحرایی نر با وزن ۳۰۰-۲۵۰ گرم از مؤسسه حیوانات آزمایشگاهی دانشگاه علوم پزشکی شیراز تهیه شد. موش‌ها، در شرایط آزمایشگاهی یعنی قرارگیری به مدت ۱۲ ساعت در تاریکی و ۱۲ ساعت در روشنایی و نیز درجه حرارت ۲۲-۲۰ درجه سانتی‌گراد، قرار گرفتند و به منظور تطابق با محیط جدید به مدت ۱۰ روز با غذای استاندارد و آب کافی تغذیه شدند. درون هر قفس دو قطعه موش قرار گرفت.

آماده‌سازی عصاره الکلی: پس از تهیه ریشه خام گیاه *Panax ginseng* و تأیید آن توسط بخش گیاهان دارویی دانشگاه علوم پزشکی شیراز، این ریشه در دمای ۱۰۰ درجه سانتی‌گراد به مدت دو ساعت بخارپز شد. پس از این مرحله ریشه‌ها در دمای ۶۰ درجه سانتی‌گراد خشک شدند. فرآورده حاصل، جینسنگ قرمز (*red ginseng*) نامیده می‌شود (Lee و همکاران، ۲۰۱۱). ریشه‌های جینسنگ قرمز توسط آسیاب برقی، پودر شد. ۱۰۰۰ گرم از پودر ریشه جینسنگ قرمز در ۲ لیتر اتانول ۹۰ درصد خیسانده و به مدت ۵ روز در یخچال



تهیه مقاطع بافت‌شناسی و مطالعات هیستومورفومتریک:

جهت انجام مطالعه هیستومورفومتریک، ناحیه کمری-خاجی نخاع به‌همراه ستون مهره‌ها از سایر بخش‌های جنین جدا گردید و پس از شستشو با سرم فیزیولوژی، نمونه‌ها به مدت ۲۴ ساعت در محلول بافر فرمالین ۱۰ درصد تثبیت گردید. پس از نوسازی محلول فیکساتیو، نمونه‌ها به مدت ۷۲ ساعت دیگر در محلول مذکور قرار گرفت. پس از انجام مراحل آماده‌سازی بافتی، تهیه بلوک‌های پارافینی و ایجاد برش‌های سریال ۵ میکرونی از بلوک‌ها و قرارگیری برش‌ها بر روی لام‌های میکروسکوپی، مقاطع با هماتوکسیلین-ائوزین و ماسون تری کروم سبز رنگ‌آمیزی شدند. سپس موارد زیر توسط میکروسکوپ نوری مطالعه و اندازه‌گیری گردید: قطر عرضی و عمودی نخاع، قطر عرضی و عمودی کانال مرکزی نخاع، نسبت ماده خاکستری به ماده سفید، تعداد سلول‌های نوروگلی ماده سفید در واحد سطح، تعداد نورون‌ها و سلول‌های نوروگلی ماده خاکستری در واحد سطح و ارتفاع سلول‌های اپاندیم کانال مرکزی. اندازه‌گیری‌ها به دو روش استاندارد میکرومتری (دستی) و میکروسکوپ نوری Olympus BX۵۱ (ساخت کشور ژاپن) و نرم‌افزار Olysia انجام شد. جهت شمارش سلولی حداقل ۶ منطقه در ماده سفید (نوروگلی) و خاکستری (نورون و نوروگلی)

شاخ قدامی و خلفی از هر مقطع مورد بررسی قرار گرفت و میانگین آن‌ها به‌طور جداگانه ثبت شد.

آنالیز آماری: اطلاعات به‌دست آمده با استفاده از نرم‌افزار SPSS و آزمون‌های آماری آنالیز واریانس یک‌طرفه و تست دانکن مورد بررسی و تحلیل قرار گرفت. مرز استنتاج آماری $P \leq 0.05$ بود.

نتایج

جدول ۱ و شکل ۱ نشان‌دهنده میانگین \pm انحراف معیار تعداد سلول‌ها و ابعاد نخاع در ناحیه شبکه کمری-خاجی جنین‌های ۱۸ روزه هر چهار گروه مورد مطالعه موش‌های صحرایی است. همان‌طور که در این جدول مشاهده می‌شود کاهش معنی‌داری در قطر عرضی نخاع در ناحیه شبکه کمری-خاجی در جنین‌های ۱۸ روزه گروه شاهد مادران دیابتی نسبت به جنین‌های ۱۸ روزه دو گروه مادران غیردیابتی وجود داشته است ($P \leq 0.05$). قطر عرضی نخاع در جنین‌های مادران دیابتی دریافت‌کننده عصاره نسبت به هیچ‌کدام از گروه‌های مورد مطالعه در این تحقیق تفاوت معنی‌داری را نشان نداد ($P > 0.05$).

جدول ۱: مقایسه میانگین \pm انحراف معیار تعداد سلول‌ها و ابعاد نخاع در ناحیه کمری-خاجی جنین‌های ۱۸ روزه در چهار گروه مورد مطالعه

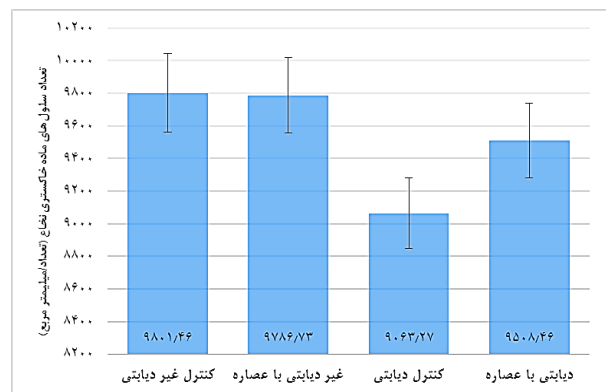
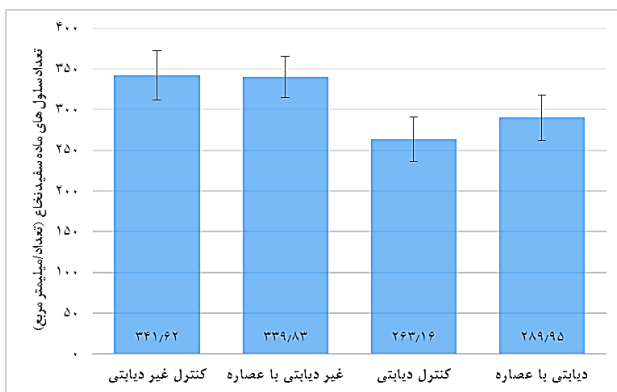
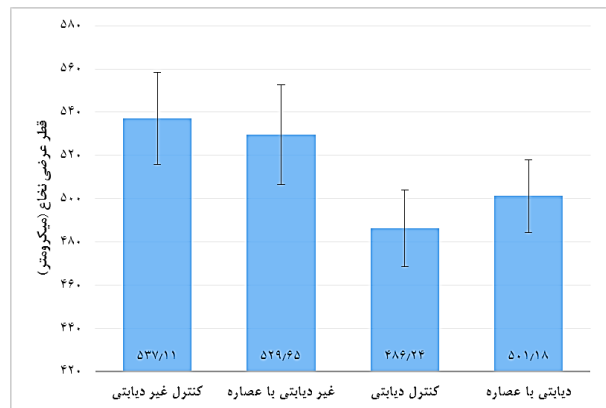
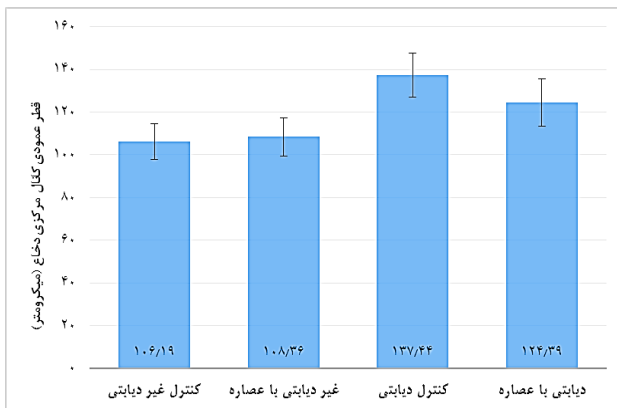
مادران دیابتی		مادران غیردیابتی		فاکتورهای مورد مطالعه
عصاره جینسنگ	شاهد	عصاره جینسنگ	شاهد	
$50.1/118 \pm 16/73$ AB	$486/24 \pm 17/65$ B	$529/65 \pm 23/19$ A	$537/11 \pm 21/42$ A	قطر عرضی نخاع (میکرومتر)
$478/36 \pm 25/31$	$485/17 \pm 22/91$	$465/43 \pm 20/17$	$462/46 \pm 19/48$	قطر عمودی نخاع (میکرومتر)
$28/93 \pm 3/85$	$26/53 \pm 2/86$	$33/04 \pm 4/12$	$32/18 \pm 3/91$	قطر عرضی کانال مرکزی نخاع (میکرومتر)
$124/39 \pm 11/09$ AB	$137/44 \pm 10/35$ B	$108/36 \pm 9/11$ A	$106/19 \pm 8/42$ A	قطر عمودی کانال مرکزی نخاع (میکرومتر)
$7/86 \pm 1/08$	$7/24 \pm 1/02$	$8/83 \pm 0/99$	$8/98 \pm 1/11$	ارتفاع سلول‌های اپاندیم (میکرومتر)
$950.8/46 \pm 228/16$ AB	$906.3/27 \pm 216/11$ B	$9786/73 \pm 231/12$ A	$980.1/46 \pm 242/36$ A	تعداد سلول‌های ماده خاکستری (تعداد/واحد سطح)
$289/95 \pm 28/11$ AB	$263/16 \pm 27/19$ B	$339/83 \pm 25/18$ A	$341/62 \pm 30/31$ A	تعداد سلول‌های ماده سفید (تعداد/واحد سطح)
$2/68 \pm 0/24$	$2/59 \pm 0/19$	$2/79 \pm 0/19$	$2/81 \pm 0/22$	نسبت ماده خاکستری به سفید

حروف انگلیسی غیرمشابه در ردیف‌های افقی نشان‌دهنده اختلاف معنی‌دار است ($P \leq 0.05$).

کاهش معنی‌داری در تعداد سلول‌های ماده خاکستری و سفید ناحیه شبکه کمری-خاجی نخاع در جنین‌های ۱۸ روزه در گروه شاهد مادران دیابتی نسبت به جنین‌های ۱۸ روزه گروه‌های مادران غیردیابتی وجود داشت ($P \leq 0.05$). این فاکتورها در جنین‌های مادران دیابتی دریافت‌کننده عصاره نسبت به هیچ‌کدام از گروه‌های مورد مطالعه در این تحقیق تفاوت معنی‌داری را نشان نداد ($P > 0.05$). هرچند فاکتورهای فوق‌الذکر در جنین‌های این گروه نسبت به جنین‌های گروه شاهد دیابتی افزایش داشت اما هم‌چنان با گروه غیردیابتی کاهش تقریباً قابل ملاحظه اما غیر معنی‌داری را نشان می‌داد ($P > 0.05$).

هرچند میزان این فاکتور در جنین‌های این گروه نسبت به جنین‌های گروه شاهد دیابتی افزایش داشت اما این فاکتور هم‌چنان نسبت به گروه‌های غیر دیابتی کاهش را نشان می‌داد اما این کاهش از لحاظ آماری معنی‌دار نبود ($P > 0.05$). قطر عمودی کانال مرکزی نخاع در ناحیه شبکه کمری-خاجی در جنین‌های ۱۸ روزه گروه شاهد مادران دیابتی نسبت به جنین‌های ۱۸ روزه گروه‌های مادران غیردیابتی افزایش معنی‌داری را نشان داد ($P \leq 0.05$). این تغییر در جنین‌های گروه مادران دیابتی دریافت‌کننده عصاره نسبت به سه گروه دیگر مورد مطالعه در این تحقیق تفاوت معنی‌داری را نشان نداد ($P > 0.05$).





شکل ۱: مقایسه میانگین \pm انحراف معیار تعداد سلول ها و ابعاد نخاع در ناحیه کمری-خاجی جنین های ۱۸ روزه در چهار گروه مورد مطالعه

عصبی و به علاوه سیستم عصبی مرکزی می شود (Braak و همکاران، ۲۰۰۲). در حال حاضر گیاهان دارویی خوراکی با خاصیت ضد دیابتی به ویژه آن دسته که خواص سمی کمتری دارند، مورد توجه هستند. ارزش دارویی این گیاهان به ترکیبات فعال زیستی آن ها از قبیل ساپونین ها، آنتوسیانین ها، فلاونوئیدها، دی ترپن ها، تری ترپن ها و سایر ترکیبات فیتوشیمیایی آن ها بستگی دارد (Veerimuthu و همکاران، ۲۰۰۶).

این مطالعه نشان داد که قطر عرضی نخاع در ناحیه شبکه کمری-خاجی در جنین های ۱۸ روزه گروه شاهد مادران دیابتی نسبت به جنین های ۱۸ روزه دو گروه مادران غیر دیابتی کاهش داشته است. بنابراین دیابت مادری سبب کاهش قطر عرضی نخاع در ناحیه شبکه کمری-خاجی جنین گردید. در این مطالعه قطر عمودی کانال مرکزی نخاع در ناحیه شبکه کمری-خاجی در جنین های ۱۸ روزه گروه شاهد مادران دیابتی نسبت به جنین های ۱۸ روزه دو گروه مادران غیر دیابتی افزایش معنی داری را نشان داد. بنابراین نورپاتی در این ناحیه از نخاع منجر به ایجاد ناهنجاری در تشکیل صحیح آن گردیده است (Hall و Guyton، ۲۰۰۶؛ Artico و همکاران، ۲۰۰۲). در مطالعه حاضر تعداد سلول های ماده خاکستری و سفید ناحیه شبکه کمری-خاجی نخاع در جنین های ۱۸ روزه در گروه شاهد مادران

بحث

در این مطالعه تغییرات هیستومورفومتریک حاصل از تجویز عصاره الکلی ریشه گیاه *Panax ginseng* بر ناحیه شبکه کمری-خاجی نخاع در جنین ۱۸ روزه موش های صحرایی دیابتی مطالعه گردید. دیابت شیرین بیش از ۱۰۰ میلیون نفر را در جهان مبتلا نموده است (Huupponen، ۱۹۸۷). این بیماری با اثر بر روی مغز سبب تغییرات نوروفیزیولوژیک و اختلال در ساختار و عمل مغز می شود. این تغییرات شامل بیان غیرطبیعی نوروپپتیدهای مغزی، کاهش پلاستیسیته سیناپس های هیپوکامپال، نوروتوکسیته و تغییر در گلوکوز نوروترانسمیشن است (Rees و Alcolado، ۲۰۰۵؛ Revsin و همکاران، ۲۰۰۵). دیابت بارداری احتمالاً به وسیله یک مکانیسم نقش پذیر در بین فرزندان توسعه می یابد و باعث افزایش خطر در نسل های بعدی می گردد (Rees و Alcolado، ۲۰۰۵؛ Reusens و Remacle، ۲۰۰۱). مطالعه بر روی حیوانات آزمایشگاهی نشان داد که افزایش سطح گلوکز مادر از طریق جفت به سرتاسر جنین منتقل می شود، بنابراین هیپرگلیسمی مادر سبب هیپرگلیسمی جنینی خواهد شد (Jeanty و Lampl، ۲۰۰۴). افزایش قند خون و واکنش سریع انسولین مادری باعث نقص سیستم



بدن و هم‌چنین افزایش سطح سرمی هورمون انسولین می‌گردد. در این تحقیق هم‌چنین مشخص شد که گیاه جینسنگ فعالیت آنزیم‌های آنتی‌اکسیدان سوپراکسید دسموتاز (SOD) و کاتالاز (CAT) و گلوکوتاتیون پراکسیداز (GPx) را در موش‌های صحرایی چاق مبتلا به دیابت افزایش می‌دهد (Abo-Raya و همکاران، ۲۰۱۳).

جینسنگ و جینسنوزایدهای استخراج شده از ریشه این گیاه، علاوه بر کنترل دیابت، اثرات گسترده‌ای بر عملکرد سیستم عصبی مرکزی دارد. این اثرات شامل افزایش بقای نورون‌ها، رشد و گسترش زوائد نورونی و جلوگیری از مرگ نورون‌ها در برابر عوامل آسیب‌رسان مختلف می‌باشد (Radad و همکاران، ۲۰۰۴). جینسنگ هم‌چنین قادر است از بیماری‌های سیستم عصبی با منشأ تخریب و دژنراسیون نورونی جلوگیری نماید. نتایج مطالعه Kampen Van و همکاران (۲۰۰۳) نشان دادند که عصاره جینسنگ باعث کاهش آثار تخریب نورونی در مدل تجربی پارکینسون القا شده به وسیله MPTP، در موش صحرایی می‌گردد.

گیاه جینسنگ از طریق افزایش تولید هورمون انسولین، مهار مقاومت به انسولین، کاهش آپوپتوز سلول‌های بتای پانکراس و در نهایت کاهش قند خون، قادر به کنترل هیپرگلیسمی است. هم‌چنین جینسنگ اثرات گسترده‌ای بر عملکرد سیستم عصبی مرکزی شامل افزایش بقای نورون‌ها، رشد و گسترش زوائد نورونی و جلوگیری از مرگ نورون‌ها در برابر عوامل آسیب‌رسان مختلف دارد. بنابراین این گیاه می‌تواند به‌عنوان گزینه‌ای مناسب برای ساخت دارویی برای مقابله با دیابت بارداری پیشنهاد گردد.

منابع

1. Aberg, A.; Westbom, L. and Kallen, B., ۲۰۰۲. Congenital malformation among infants whose mothers had gestational diabetes or pre-existing diabetes. *Early Human Development*. Vol. ۱۱, pp: ۸۵-۹۵.
2. Abo-Raya, A.O.; Alfky, N.A. and Elgazar, M.F., ۳۱۱۳. Anti-Obesity and Antidiabetic Activities of Red Ginseng Plant Extract in Obese Diabetic Male Rats. *Global J. Pharmacol*. Vol. ۷, No. ۴, pp: ۰۹۰-۳۹۷.
3. Anwar, M.M. and Meki, A.R., ۴۰۰۴. Oxidative stress in streptozotocin-induced diabetic rats: Effects of garlic oil and melatonin. *Comp Biochem Physiol A Mol Integr Physiol*. Vol. ۱۳۵, No. ۴, pp: ۵۳۹-۵۴۷, ۱۸.
4. Arafa, R.M., ۳۱۱۳. Influence of ginseng and curcumin and their combination on rats suffering from diabetes and acute liver diseases. *World applied science journal*. Vol. ۲۶, No. ۱۰, pp: ۱۳۹۱-۱۳۹۹.
5. Artico, M.; Massa, R. and Cavallotti, D., ۲۰۰۲. Morphological changes in the sciatic Nerve of Diabetic Rats Treated with low Molecular weight Harparin op ۲۱۲۳/parnaparin. *Anat. Histol. Embryol*. Vol. ۳۱, pp: ۱۹۳-۱۹۷.

دیابتی نسبت به جنین‌های ۱۸ روزه سایر گروه‌های مورد مطالعه کاهش داشته است. نتایج این مطالعه در خصوص کاهش نورون‌ها با نتایج مطالعات دیگر مشابهت داشت (Khaksar و همکاران، ۲۰۱۰؛ Beauquis و همکاران، ۲۰۰۸). هم‌چنین در مطالعه‌ای دیابت مادری در موش‌های سوری سبب کاهش تکثیر و افزایش آپوپتوز سلول‌های نوروپیتلیال در نخاع گردید. مشخص شده است که در موش سوری، دیابت مادری سبب کاهش تکثیر و افزایش آپوپتوز سلول‌های نوروپیتلیال در نخاع جنین می‌شود. هم‌چنین تحت تأثیر گلوکز زیاد در سلول‌های اجدادی زاینده عصبی نیز کاهش تکثیر و افزایش آپوپتوز دیده می‌شود (Gao و Gao، ۲۰۰۷). گزارش شده است که دیابت منجر به ایجاد نوروپاتی در اعصاب مختلف از جمله نوروپاتی در عصب سیاتیک، اعصاب خودکار و نخاع می‌گردد (Hall و Guyton، ۲۰۰۶؛ Artico و همکاران، ۲۰۰۲).

هیپرگلیسمی ناشی از دیابت مادری در دوران جنینی می‌تواند سبب اختلال در تشکیل طبیعی نخاع و به‌ویژه در ناحیه کمری-خاجی شود و این اختلال موجب بروز ناهنجاری‌های مختلفی از جمله تغییر در شکل نخاع و تعداد نورون‌های موجود در ماده خاکستری می‌گردد (Hematian و همکاران، ۲۰۱۰). قطر عرضی نخاع در جنین‌های مادران دیابتی دریافت‌کننده عصاره *Panax ginseng* نسبت به جنین‌های گروه شاهد دیابتی افزایش داشت اما هم‌چنان نسبت به هر دو گروه غیردیابتی کاهش را نشان می‌داد. اما این کاهش از لحاظ آماری معنی‌دار نبود. مطالعات نشان داده‌اند که ریشه *Panax ginseng* و جنسنوزایدهای جدا شده از آن فعالیت‌های هیپوگلیسمیک و ضد دیابتی در انسان‌ها و حیوانات آزمایشگاهی دارند (Shin و همکاران، ۲۰۱۱؛ Kim و Kim، ۲۰۰۸). قطر عمودی کانال مرکزی نخاع و تعداد سلول‌های ماده خاکستری و سفید نخاع در ناحیه شبکه کمری-خاجی در جنین‌های ۱۸ روزه گروه مادران دیابتی دریافت‌کننده عصاره *Panax ginseng* نسبت به سه گروه دیگر تفاوت معنی‌داری را نشان نداد اما تأثیر عصاره منجر شده بود که این فاکتورها به گروه مادران شاهد غیردیابتی اندکی نزدیک‌تر شود.

نتایج مطالعه Liu و همکاران (۲۰۰۵) نشان داد که تجویز خوراکی ریشه جینسنگ به مدت چهار هفته باعث مهار مقاومت به انسولین القا شده توسط سطوح بالای فروکتوز و هم‌چنین کاهش میزان گلوکز خون در موش صحرایی می‌گردد. Luo و همکاران (۲۰۰۹) با بررسی مکانیسم اثر گیاه جینسنگ بردیابت القا شده توسط استرپتوزوتوسین، نشان دادند که این گیاه از طریق افزایش تولید هورمون انسولین و کاهش آپوپتوز سلول‌های بتای پانکراس قادر به کنترل هیپرگلیسمی در موش صحرایی است. Abo-Raya و همکاران (۲۰۱۳) نشان دادند که تجویز عصاره گیاه جینسنگ قرمز به موش‌های چاق مبتلا به دیابت موجب کاهش گلوکز خون، کاهش هورمون لپتین، کاهش وزن



- Veterinary Research (IVJR). Vol. ۱, No. ۲, pp: ۱۱۹-۱۲۴.
۲۲. **Khaksar, Z.; Jelodar, G.A. and Hematian, H., ۲۱۱۱.** Cerebrum malformation in offspring of diabetic mothers. *Comp. Clin. Pathol.* DOI: ۱۰.۱۰۰۷/s۰۰۵۸۰۰۱۰.۶۶۶۰-۶۶۶۹.
 ۲۳. **Khaksar, Z.; Tajali, M. and Hashemi, S.S., ۲۱۱۲.** Effects of Juglans Regia Leaves Ethanolic Extract on Changes of Spinal Cord Lumbo-Sacral Region in Diabetic Rats Fetus. *Armaghane-danesh, Yasuj University of Medical Sciences Journal (YUMSJ).* Vol. ۱۷, No. ۵, pp: ۴۴۹-۴۵۹.
 ۲۴. **Kim, K. and Kim, H.Y., ۸۰۰۸.** Korean red ginseng stimulates insulin release from isolated rat pancreatic islets. *J. Ethnopharmacol.* Vol. ۱۲۰, No. ۲, pp: ۱۹۰-۱۹۵.
 ۲۵. **Kumar, A., ۱۹۹۳.** Chemo preventive action of ginseng on DMBA induced skin papilloma genesis in the skin of Swiss albino mice. *Proceedings of the ۱th International Ginseng Symposium; Seoul Olympic Parktel. Seoul, Korea: Korea Ginseng & Tobacco Research Institute.* pp: ۶۶-۶۸.
 ۲۶. **Lampl, M. and Jeanty, P., ۴۰۰۴.** Exposure to maternal diabetes is associated with altered fetal growth patterns: A hypothesis regarding metabolic allocation to growth under hyperglycemic-hypoxic conditions. *Am J Hum Biol.* Vol. ۶۶, No. ۳, pp: ۲۳۷-۲۶۲.
 ۲۷. **Lea, R.G.; Richard, G. and McCrecken, J.E., ۱۹۹۶.** Distributed development of the pre implantation embryos in the insulin-dependent diabetic BB/E rats. *Diabetes.* Vol. ۴۵, No. ۱۱, pp: ۱۴۶۳-۱۴۷۰.
 ۲۸. **Lee, M.R. and Yun, B.S., ۲۱۱۱.** Comparative study of Korean white, red and black Ginseng extract on cholinesterase inhibitory activity and cholinergic function. *Journal of Ginseng research.* Vol. ۳۵, No. ۴, pp: ۴۲۱-۴۲۸.
 ۲۹. **Liu, T.P.; Liu, I.M. and Cheng, J.T., ۲۰۰۵.** Improvement of insulin resistance by panax ginseng in fructose-rich chow-fed rats. *Horm. Metab. Res.* Vol. ۳۷, pp: ۶۴۶-۱۵۱.
 ۳۰. **Luis-Rodríguez, D.; Martínez-Castelao, V.; Gorriz, J.L.; De-Alvaro, F. and Navarro-Gonzalez, J.F., ۲۱۱۲.** Pathophysiological role and therapeutic implications of inflammation in diabetic nephropathy. *World J. Diabetes.* Vol. ۱۵, pp: ۷-۱۸.
 ۳۱. **Luo, J.Z. and Luo, L., ۲۰۰۹.** Ginseng on Hyperglycemia: Effects and Mechanisms. *eCAM.* Vol. ۶, No. ۴, pp: ۴۲۳-۴۲۷.
 ۳۲. **Martinez, F., ۱۹۹۸.** Analysis of Outcomes of Pregnancy in Gestational Diabetic Mothers. *American Journal of Medical Genetics.* Vol. ۷۸, pp: ۱۴۵-۱۴۵.
 ۳۳. **Mills, J.L.; Knopp, R.H.; Simpson, J.L. and Jovanovicpeterson, L., ۱۹۹۸.** Lack of relation of increased malformation rats in infants of diabetic mother to glycemic control during organogenesis. *New. Eng. JMed.* Vol. ۳۱۸, pp: ۶۷۱-۶۷۶.
 ۳۴. **Murry, R.K.; Graner, D.K.; Mayes, P.A. and Rodwell, V.W., ۳۰۰۳.** Harpers illustrated biochemistry. ۲th ed. New York: McGraw Hill. pp: ۲۷۰-۲۸۵.
 ۳۵. **Nakamura, U.; Iwase, M.; Uchizono, Y.; Sonoki, K.; Sasaki, N.; Imoto, H.; Goto, D. and Iida, M., ۶۰۰۶.** Rapid intracellular acidification and cell death by H⁺O⁻ and alloxan in pancreatic β cells. *Free Radical Biology & Medicine.* Vol. ۴۰, pp: ۲۰۴۷-۲۰۵۵.
 ۳۶. **Omar, E.A.; Kam, A.; Alqahtani, A.; Li, K.M.; Razmovski, V. and Nammi, S., ۲۰۱۰.** Herbal medicines and
 ۶. **Attele, A.S.; Wu, J.A. and Yuan, C.S., ۱۹۹۹.** Ginseng pharmacology: multiple constituents and multiple actions. *Biochem. Pharmacol.* Vol. ۵۸, pp: ۶۶۸۵-۶۶۹۳.
 ۷. **Balakumar, P.; Chakkarwar, V.A. and Singh, M., ۲۰۰۹.** Ameliorative effect of combination of benfotiamine and fenofibrate in diabetes-induced vascular endothelial dysfunction and nephropathy in the rat. *Mol. Cell. Biochem.* Vol. ۳۲۰, pp: ۱۴۹-۶۶۲.
 ۸. **Beauquis, J.; Saravia, F.; Coulaud, J.; Roig, P.; Dardenne, M. and Homo-Delarche, F., ۸۰۰۸.** Prominently decreased hippocampal neurogenesis in a spontaneous model of type ۱ diabetes, thenonobese diabetic mouse. *Exp. Neurol.* Vol. ۲۱۰, No. ۲, pp: ۳۵۹-۳۶۷.
 ۹. **Braak, E.W.; Evers, I.M.; Willem, E.D. and Visser, G.H., ۲۰۰۲.** Maternal hypoglycemia during pregnancy in type ۱ diabetes: maternal and fetal consequences. *Diabetes Metab Res Rev.* Vol. ۱۸, No. ۲, pp: ۹۶-۱۰۵.
 ۱۰. **Charpentier, G., ۲۰۰۲.** Oral combination therapy for type ۲ diabetes. *Diab. Metab. Res. Rev.* Vol. ۱۸, No. ۳, pp: ۷۰-۷۶.
 ۱۱. **Chung, C.S. and Myriantopoulos, N.C., ۱۵۷۵.** Factors affecting risks of congenital malformations. II. Effect of maternal diabetes on congenital malformations. *Birth Defects.* Vol. ۱۱, pp: ۲۳-۳۸.
 ۱۲. **Drazancic, A.; Blajic, J. and Djelmis, J., ۱۹۹۳.** Early spontaneous abortions and congenital malformations in relation to diabetes regulation in very early pregnancy. ۲۴th Annual Meeting of Diabetic Pregnancy Denmark. Abstract ۳.
 ۱۳. **Gao, Q. and Gao, Y.M., ۲۰۰۷.** Hyperglycemic condition disturbs the proliferation and cell death of neural progenitors in mouse embryonic spinal cord. *Int. J. Dev. Neurosci.* Vol. ۲۵, No. ۶, pp: ۳۴۹-۳۵۷.
 ۱۴. **Guyton, A.C. and Hall, J.E., ۲۰۰۶.** Textbook of medical physiology. ۱۱th ed. Elsevier Saunders: Philadelphia. pp: ۹۱۱-۹۷۶.
 ۱۵. **Harrison, T.R.; Braunwal, D.E. and Wilson, J.D., ۲۰۰۰.** Harrison's principles of internal medicine. ۱۵th ed. McGraw Hill: New York. pp: ۲۱۰۹-۲۱۴۲.
 ۱۶. **Hematian, H.; Khaksar, Z. and Jelodar, G.A., ۲۰۰۰.** Evaluation of maternal diabetes effects on Lumbo-sacral portion of spinal cord in neonate rats by morphometry. *Journal of Shahre kord University of Medical Sciences.* Vol. ۱۲, No. ۱, pp: ۵۳-۵۹.
 ۱۷. **Hong, B.N.; Ji, M.G. and Kang, T.H., ۳۱۱۳.** The efficacy of red Ginseng in type ۱ and type ۲ diabetes in animals. Evidence – based complementary and alternative medicine. Article ID ۵۹۳۱۸۱, ۷ p.
 ۱۸. **Huupponen, R., ۱۹۸۷.** Adverse cardiovascular effects of sulphonylurea drugs. *Clinical significance. Med Toxicol.* Vol. ۲, No. ۳, pp: ۱۹۰-۲۰۹.
 ۱۹. **Jafari Barmak, M. and khaksar, Z., ۲۱۱۲.** Effect of Aloe Vera Extract on Testicular Tissue of Embryo of Diabetic Rats. *Armaghane-danesh, Yasuj University of Medical Sciences Journal.* Vol. ۱۷, No. ۲, pp: ۱۴۹-۱۵۵.
 ۲۰. **Jones, C.W. ۲۱۱۱.** Gestational diabetes and its impact on the neonate. *Neonatal Network.* Vol. ۲۰, No. ۶, pp: ۱۷-۲۳.
 ۲۱. **Khaksar, Z.; Jelodar, G.A. and Hematian, H., ۲۰۰۰.** Morphological changes in the brachial enlargement of the spinal cord in offspring of diabetic rat. *Iranian Journal of*



used by Paliyar tribe from Tamilnadu. Indian Complem. Altern. Med. Vol. 6, No. 3, pp: 1472-1482.

۵۳. **Wyngaarden, J.B. and Smite, L.H., 1922.** Cecil Textbook of medicine. 6th ed. W.B. Saunders co: Philadelphia. pp: 1353-1071.
۵۴. **Xie, J.T.; Mehendale, S. and Yuan, C.S., 2005.** Ginseng and Diabetes. The American Journal of Chinese Medicine. Vol. 33, No. 3, pp: 397-404.
- nutraceuticals for diabetic vascular complications: mechanisms of action and bioactive phytochemicals. Curr Pharm Des. Vol. 66, pp: 3776-3807.
۳۷. **Park, S.Y.; Seo, J.H. and Kim, J.K., 114.** Effect of Korean Red Ginseng on hearing and blood glucose levels in steroid therapy for sudden sensorineural hearing loss. Clinical and experimental otorhinolaryngology. Vol. 5, No. 3, pp: 170-174.
۳۸. **Pedersen, J., 1977.** The pregnant diabetic and her newborn, problems and management. 2nd ed. Baltimore: Williams & Wilkins. pp: 191-197.
۳۹. **Radad, K.H.; Gille, G. and Rausch, W.D., 104.** Ginseng Use in Medicine: Perspectives on CNS Disorders Iranian Journal of Pharmacology & Therapeutics. Vol. 3, No. 5, pp: 10-10.
۴۰. **Raya, A.O.; Alfky, N.A. and Elgazar, A.F., 313.** Anti-obesity and antidiabetic activities of red ginseng plant extract in obese diabetic male rats. Global journal of pharmacology. Vol. 5, No. 4, pp: 90-397.
۴۱. **Rees, D.A. and Alcolado, J.C., 2005.** Animal models of diabetes mellitus. Diabet Med. Vol. 22, No. 4, pp: 309-070.
۴۲. **Reusens, B. and Remacle, C., 211.** Intergenerational effect of an adverse intrauterine environment on perturbation of glucose metabolism. Twin Res. Vol. 4, No. 2, pp: 46-411.
۴۳. **Revsin, Y.; Saravia, F.; Roig, P. and Lima, A., 2005.** Neuronal and astroglial alterations in the hippocampus of a mouse model for type 1 diabetes. Brain Res. Mar. Vol. 1338, No. 1, pp: 22-31.
۴۴. **Roger, T. M., 2005.** Springhouse nurse drug guide. 6th ed. Philadelphia Lippincott Williams Wilkins.
۴۵. **Sawiress, F.A.R., 211.** Effect of Ginseng extract supplementation on renal function in Diabetic Rats. Journal of agricultural science. Vol. 5, pp: 17-23.
۴۶. **Shin, S.K.; Kwon, J.H.; Jeong, Y.J.; Jeon, S.M.; Choi, J.Y. and Choi, M.S., 211.** Supplementation of Cheonggukjang and red Ginseng Cheonggukjang can improve plasma lipid profile and fasting blood glucose concentration in subjects with impaired fasting glucose. J. Food Med. Vol. 14, pp: 108-113.
۴۷. **Shisttar, E. and Jovanovski, E., 114.** Effect of Korean White Ginseng on vascular and glycemic health. Clinical nutrition research. Vol. 3, pp: 89-97.
۴۸. **Singh, B.S.; Westfall, T.C. and Devascar, S.U., 1997.** Maternal diabetes-induced hyperglycemia and acute intra cerebral hyperinsulinism suppress fetal brain neuropeptide Y concentrations. Endocrinology. Vol. 138, No. 3, pp: 963-969.
۴۹. **Skyler, J.S., 104.** Diabetes mellitus: Pathogenesis and treatment strategies. J. Med. Chem. Vol. 47, pp: 4113-4117.
۵۰. **Sreelatha, S. and Inbavalli, R., 2012.** Antioxidant, antihyperglycemic, and antihyperlipidemic effects of Coriandrum sativum leaf and stem in alloxan induced diabetic rats. J Food Sci. Vol. 77, No. 5, pp: 119-123.
۵۱. **Van Kampen, J.; Robertson, H.; Hagg, T. and Drobitch, R., 2003.** Neuroprotective actions of the ginseng extract G110 in two rodent models of Parkinson's disease. Exp Neurol. Vol. 184, pp: 21-29.
۵۲. **Veermuthu, D.; Muniappan, A. and Savarimuthu, I., 2006.** Antimicrobial activity of some ethnomedicinal plants

